Pratique de la Tomographie par émission de positrons (PET Scan) pour l'hyperinsulinisme congénital

- Principes, forces et faiblesses

Oliver Blankenstein
Institute for Experimental Paediatric Endocrinology
Charité-Universitätsmedizin Berlin

CHARITÉ
UNIVERSITÄTSMEDIZIN BERLIN

Sujets de la présentation

1. Principes
   - Mecanismes de l'imagerie par tomographie par émission de positrons
   - La DOPA, un traceur un particulier
2. 10 ans d'expérience – rôle du DOPA/Pet scan pour l'hyperinsulinisme congénital
3. Faiblesses et limites de la technique

Oscar Wilde

"La vérité est rarement pure et jamais simple"

^{18}F-DOPA-PET pour l'hyperinsulinisme

- Début 2001 à Turku, Finlande (T. Otonkonski, 2003)
- Performance supérieure comparativement aux autres méthodes de localisation (PVS, Calc.-stimulation)
  - Non invasif, plus rapide
  - Moins de radiation que le PVS
  - Plus grande sensibilité et spécificité

L'approche de Berlin

Création de:

- Pet-scan à haute résolution avec une résolution spatiale de 2 mm
- Haute résolution, images-CT à 3 phases rehaussées (64 lignes)
- Scans en série après 20, 30 et 40 minutes

Chronologie:

- Première investigation at DTZ: 19 décembre 2003
- Nombre total d'investigations : environ 175 (en collaboration avec Charité)

En collaboration avec:

Diagnostisch Therapeutisches Zentrum am Frankfurter Tor (DTZ)

Nuklearmedizin · Strahlentherapie

PET

= Positron-Emission-Tomography

- Haute résolution spatiale(1 – 3 mm)
- Visualisation du processus métabolic
- "réelle" imagerie 3D

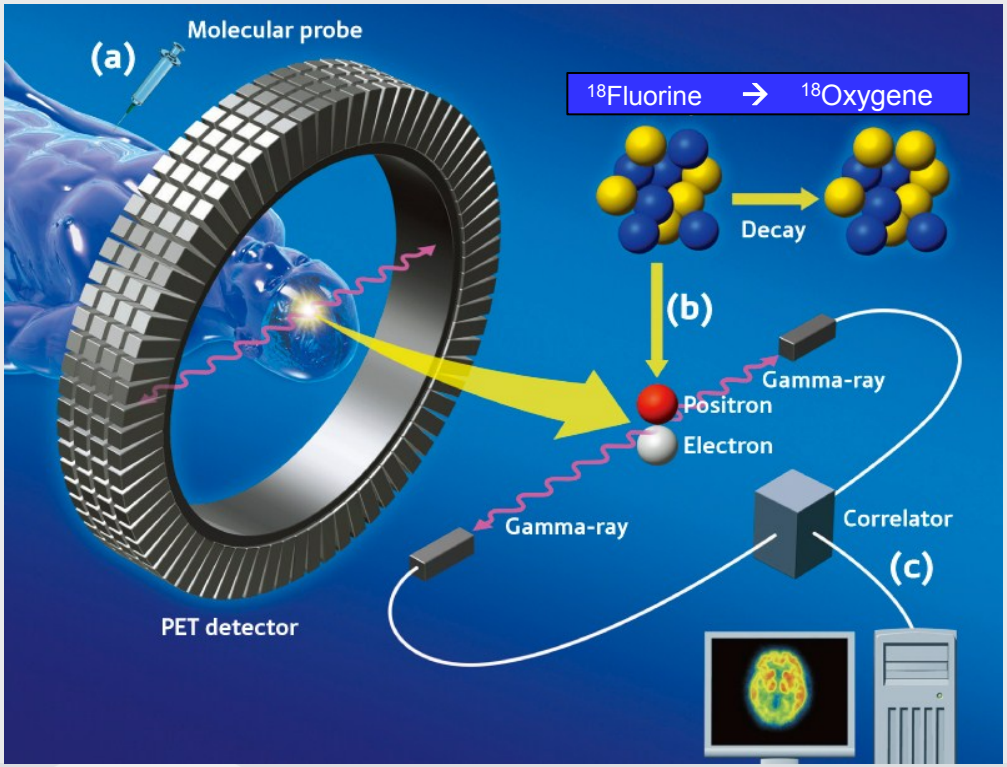

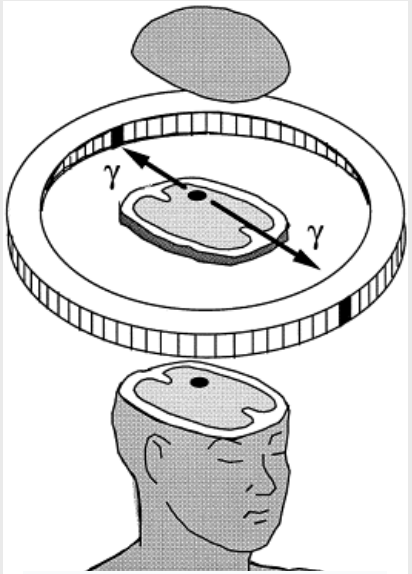

Advanced Drug Delivery Reviews
Volume 37, Issues 1–3, 5 April 1999, Pages 175–188

Qu'est-ce qu'on attend du DOPA-PET ?

- Simplement une différenciation?

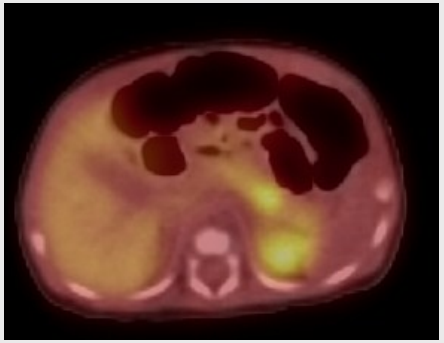

- Valeur ajoutée pour le chirurgien?
  - Chirurgie guidée par imagerie, potentiel de réduire le traumatisme chirurgical

La localisation est la clé de la thérapie par différenciation

•Focal ➔ Chirurgie avec guérison possible

•Diffus ➔ Thérapie à long terme, possibilités chirurgicales limitées

Valeur ajoutée de l'imagerie par PET-scan?

- Le traceur métabolique est la clé de l'interprétation de l'imagerie par Pet-scan
- ^{18}F-Glucose-PET montre où les sucres sont brûlés dans le corps (tumeurs malignes, inflammation)

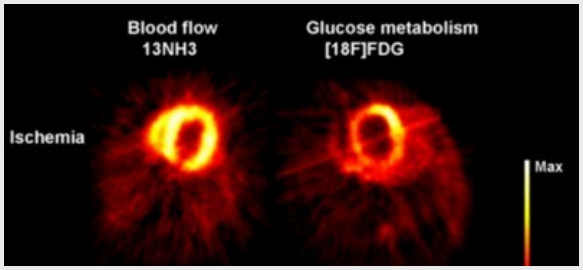

  - **Est-ce que le ^{18}F-DOPA est efficace pour visualiser l'hyperinsulinisme…(?)**
    - …pourquoi…?
    - Est-ce qu'il existe un <u>lien métabolique entre la DOPA et l'insuline</u>?

La dopamine régule la sécrétion d'insuline

- Transporteur de dopamine hautement spécifique dans les cellules humaines beta (VMAT2)
- Même quantité de dopamine et d'insuline dans les vésicules sécrétrices
- La dopamine est sécrétée simultanément avec l'insuline
- La dopamine réduit la sécrétion d'insuline des cellules beta avoisinantes
- Mode d'action similaire à celui d'un neurotransmetteur

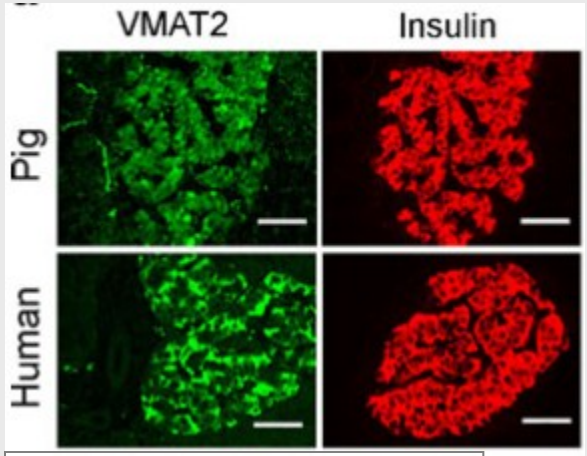

Schäfer, MKH; Diabetologia 2013

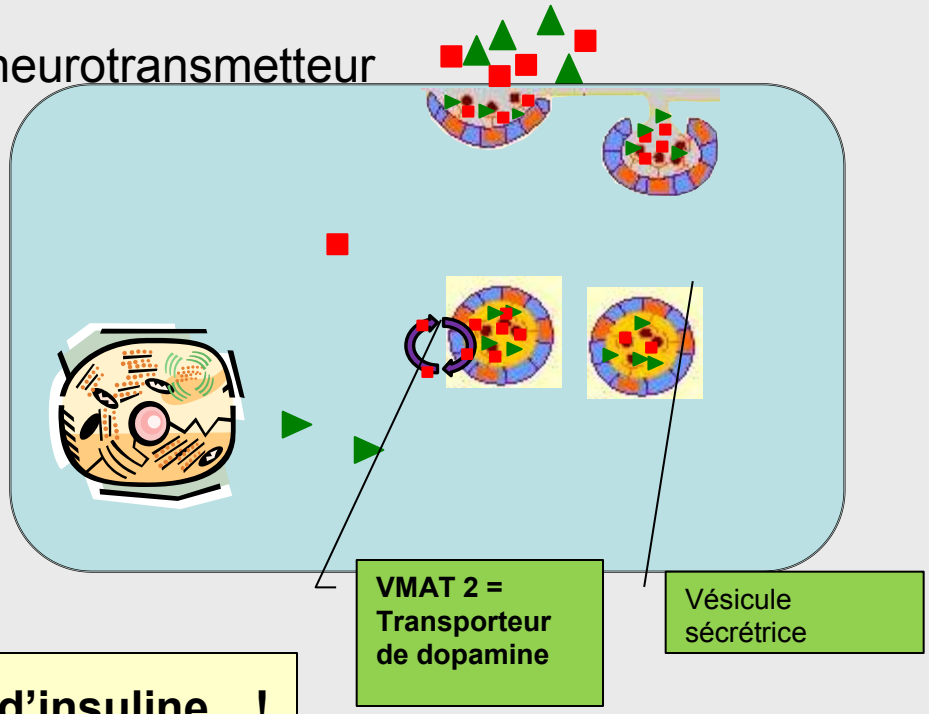

➔ Teneur en DOPA reliée à la sécrétion d'insuline…!

"Hey – je fais la travail…"

- Sans atténuation trop d'insuline serait libérée (toujours en retard par rapport au sucre sanguin) résultant en une épisode d'hypoglycémie

- Atténuation de la courbe de sécrétion par régulation paracrine.

Vert = atténué par la dopamine
Rouge = blocage de l'action de la dopamine

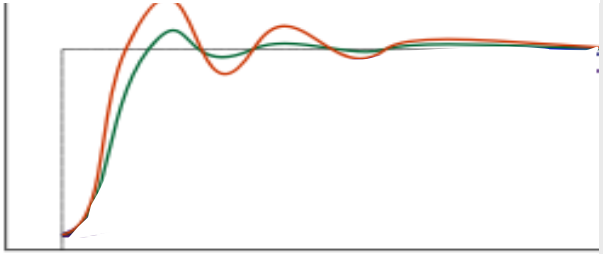

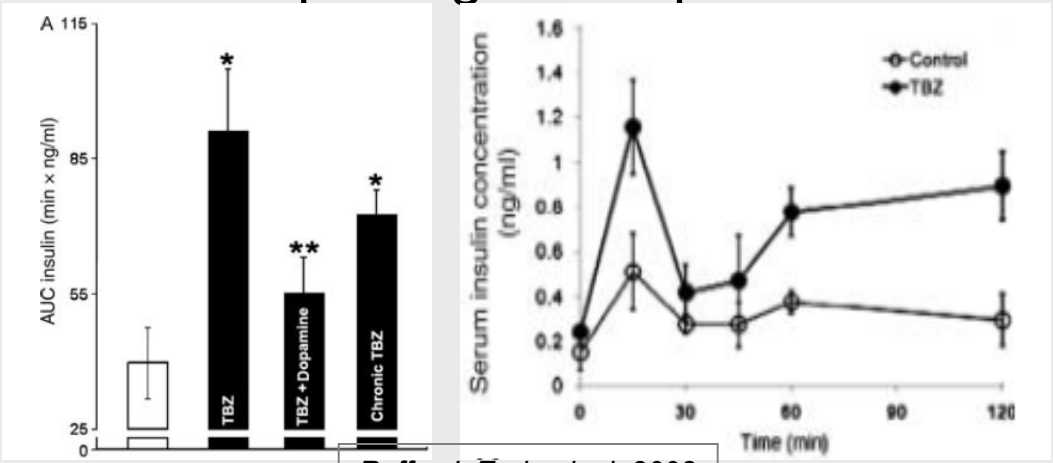

Raffo; J. Endocrinol. 2008

- La dopamine est le messager disant aux cellules-ß voisines qu'elles sont actives *("Hey – je fais le travail…")*

→ effet pertinent sur le sucre sanguin (et l'imagerie par PET?)

Limits of DOPA-PET: Giant foci

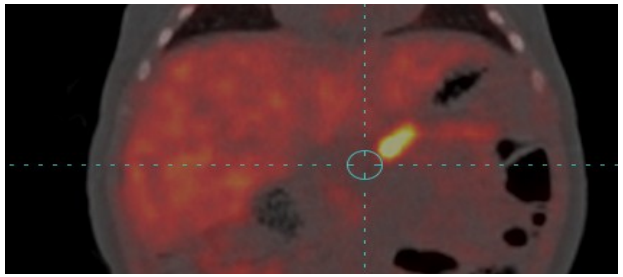

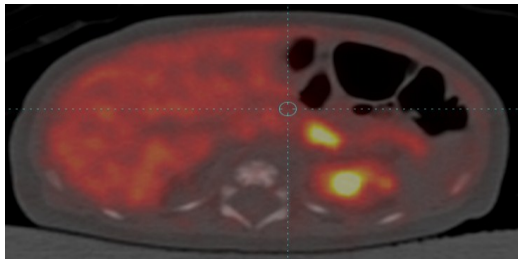

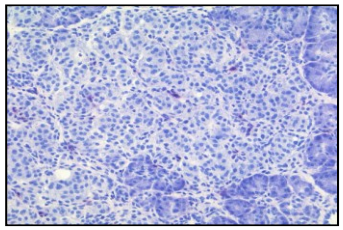

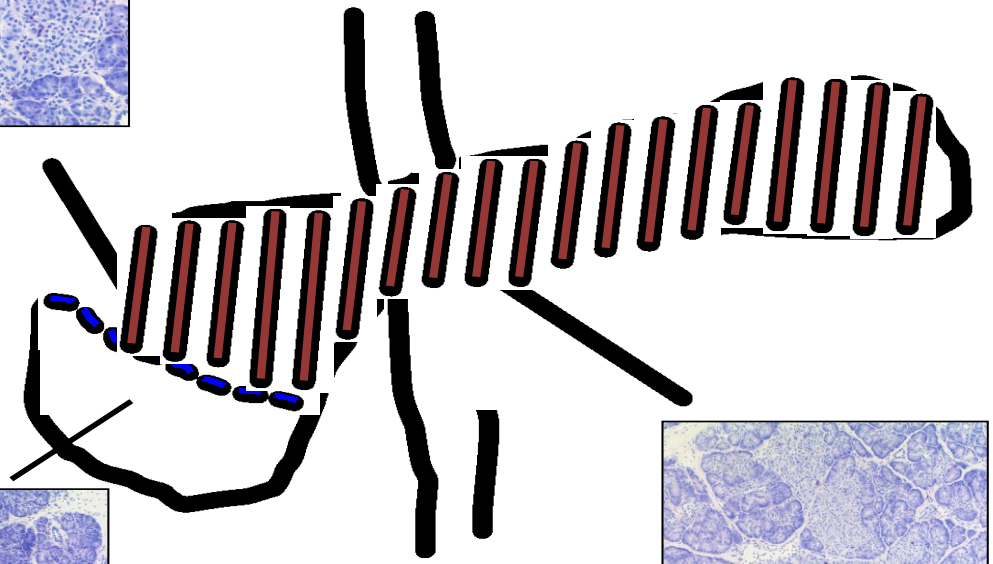

3 patients à Berlin…

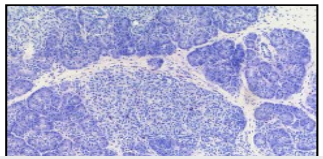

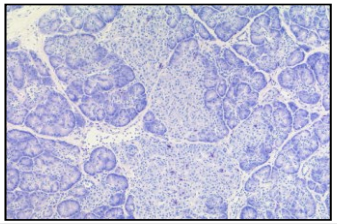

Le DOPA-PET est spécifique à l'hyperinsulinisme de type focal

- La certitude du diagnostic focal réalisé grâce au ^{18}F-DOPA-Pet est de 95 – 98% chez les patients traités chirurgiquement
- Seulement quelques faux positifs

Focal CHI, 3 mo.

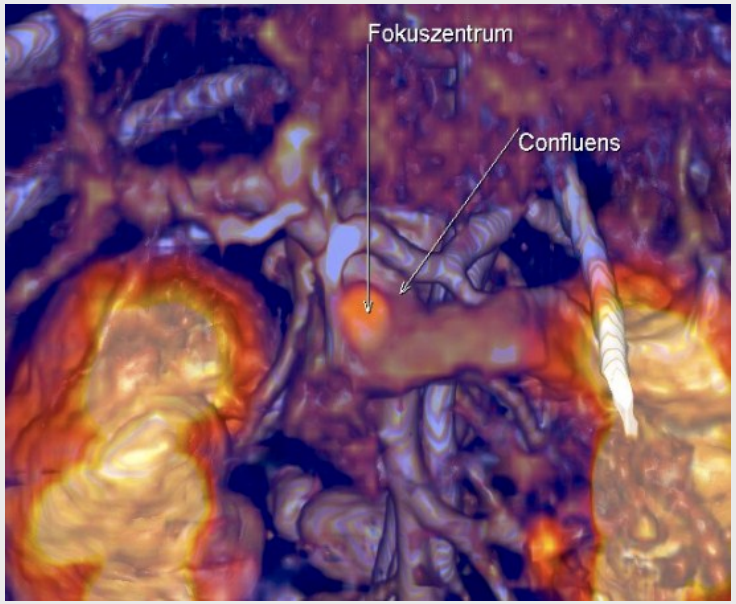

Non-focal CHI, 4 mo.

La sensibilité est bonne à moyenne

- Une lésion focale a été trouvée dans 20% des cas traités par chirurgie alors que le Pet-scan n'avait pas démontré la présence d'une lésion focale
- Données histologiques disponibles pour seulement quelques cas ayant un résultat de Pet scan non focal
- Ceux ayant été traités par chirurgie ont été sélectionnés grâce à des critères individuels et basés sur l'expérience du pédiatre et du spécialiste du Pet scan.
  - Différences individuelles du traceur métabolique

Reconstruction 3D d'une forme focale

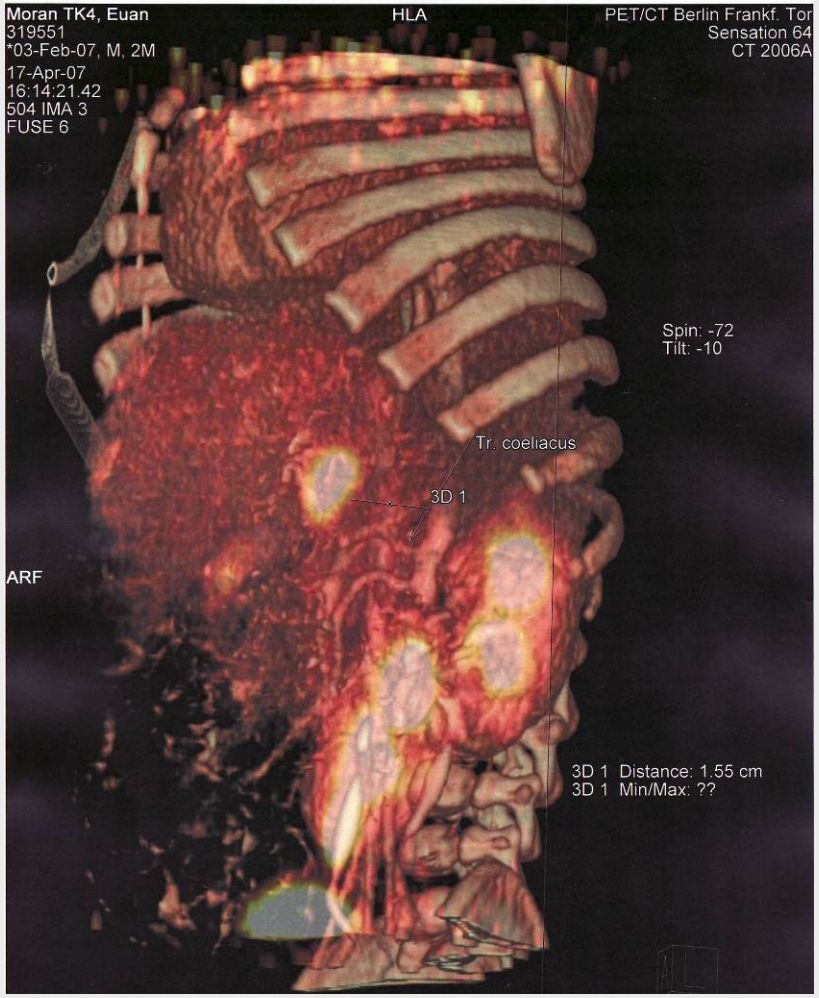

Problèmes connus lors de l'identification d'une lésion focale

- Très petite lésion focale
- Lésion focale très grande (peut être perçu comme diffus)
- "Caché derrière d'autres structures qui accumulent la DOPA"
  - Reins
  - Vésicule biliaire
- Très faible absorption de DOPA

L'importance du metabolisme de la DOPA pour l'hyperinsulinisme

- Intensité variable de la mise en évidence du focus
  - Certains patients démontrent une faible mise en évidence

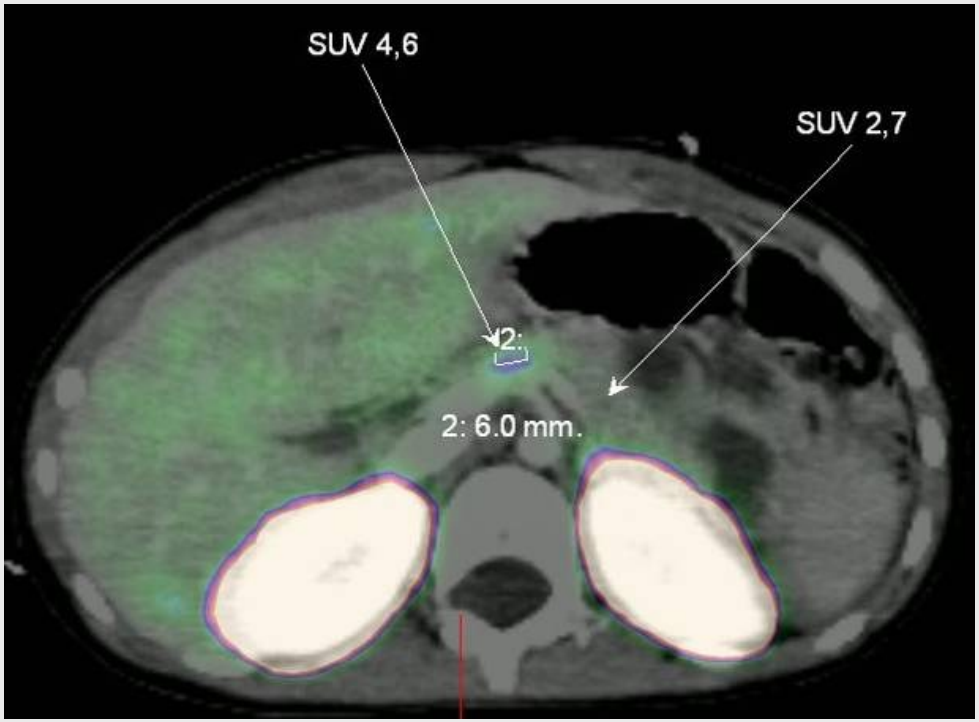

Patient âgé de 6 mo.

Avant le DOPA-PET scan:
mise en évidence presque nulle vis-à-vis du pancréas

- Très faible absorption du traceur
- Sensibilité maximale ,et en évidence une **très petite lésion** focale dans le corps
- Métabolisme de DOPA très particulier chez ce patient

Ce n'est pas parce qu'on ne le voit pas qu'il n'est pas là

Position et grosseur des lésions focales?

- La grosseur et la position des lésions focales estimée sont précises dans 71 – 88% des cas *(Treglia, Pediatr. Radiol 2012)*
  - Stratégies chirurgicales différentes selon l'emplacement
  - Position lors de l'imagerie par PET pas toujours identique à celle au moment de la chirurgie
  - Pas de technique établie pour la chirurgie guidée par imagerie

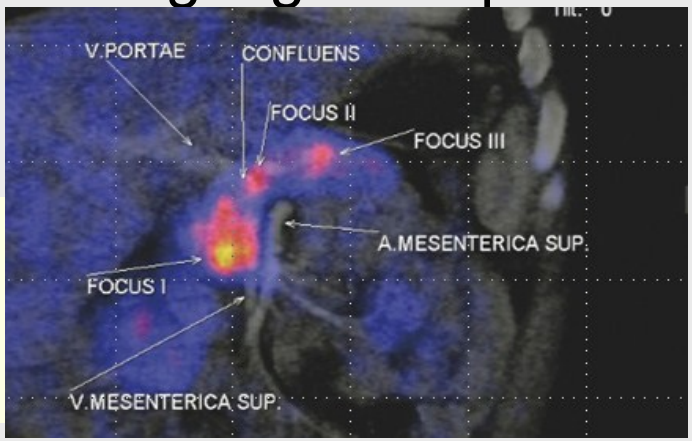

Localisation de la lésion en utilisant les points d'intersection entre le "confluens" et la lésion (focus)

Formes intermédiaires ou mosaïques d'hyperinsulinisme?

- Critère histologique objectif manquant
- Aucune donnée disponible sur la spécificité ou la sensibilité
- **Toutes** les imageries de PET-scan sont altérées électroniquement

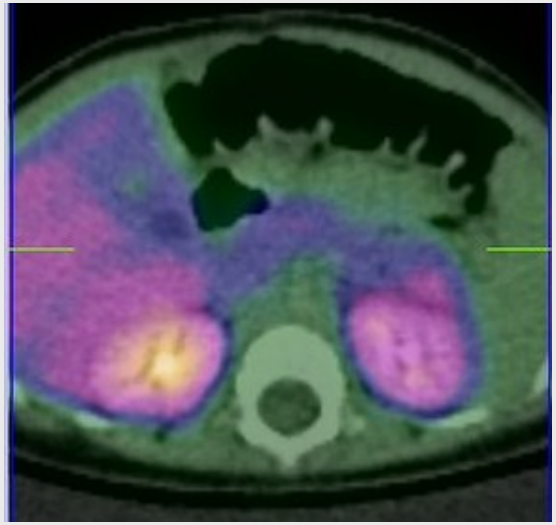

Diffus ?

Garçon 4 mois, HI

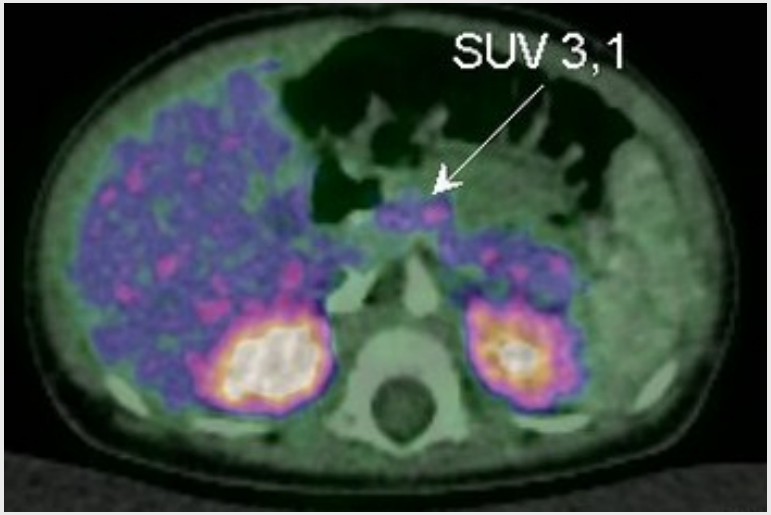

Intermédiaire ou multi-focal?

Même patient– images prises à 10 minutes d'intervalle

PET et données cliniques toujours corrélées…?

Lasting ^{18}F-DOPA PET Uptake after Clinical Remission of the Focal Form of Congenital Hyperinsulinism

Tohru Yorifuji[a] Yuki Hosokawa[a] Rika Fujimaru[a] Rie Kawakita[b] Hiraku Doi[c]
Takako Matsumoto[d] Hironori Nishibori[e] Michiya Masue[f]

[a]Department of Pediatric Endocrinology and Metabolism, Children's Medical Center, Osaka City General Hospital,

Horm Res Paediatr 2011;76:286–290

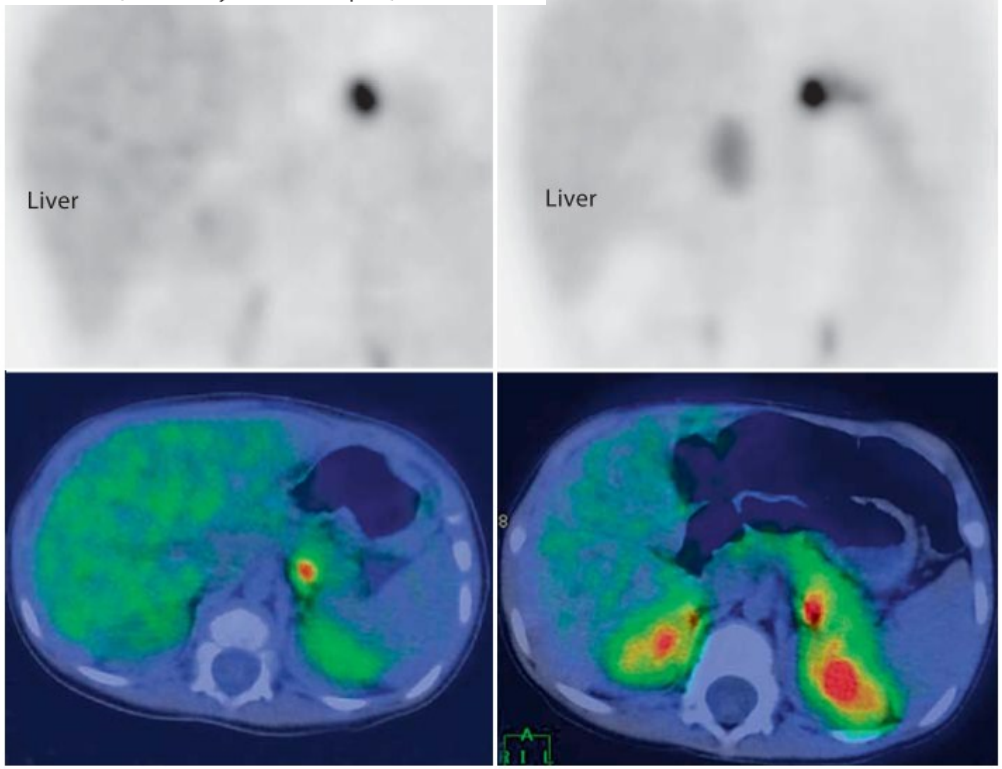

Fig. 1. ^{18}F-DOPA PET scans taken at age 8 months (left) and again at 1 year and 10 months (right). Upper panels show coronal images of abdominal PET scans and lower panels show fused axial PET/CT images. The maximal standardized uptake values for these lesions were 5.0 (left) and 6.8 (right), respectively.

Conclusion(s) ^{18}F-DOPA-PET/CT

- Très bonne spécificité (95 – 98%),
- Bonne sensibilité (67 – 96%)
  - Davantage de faux négatifs et que faux positifs
  - Problèmes spécifiques du^{18}F-DOPA-PET/CT:
  - Variation de l'absorption du traceur
  - Images d'absorption du traceur sans pertinence clinique
  - "Passe droit" des lésions géantes
- Risque de sur-interprétation par le spécialiste.
  - Pattern relié à l'âge, altération digitale des images

^{18}F-DOPA-PET/CT n'est pas parfaite– mais c'est ce qu'il y a de mieux


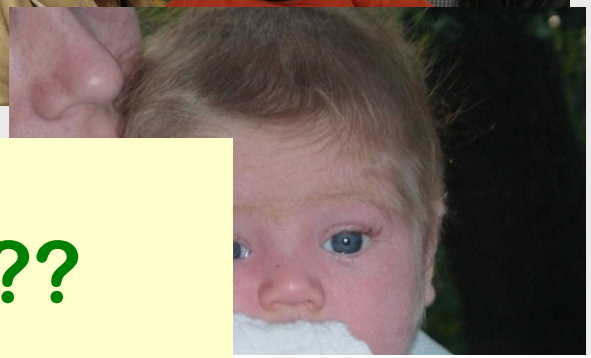

Questions… ????

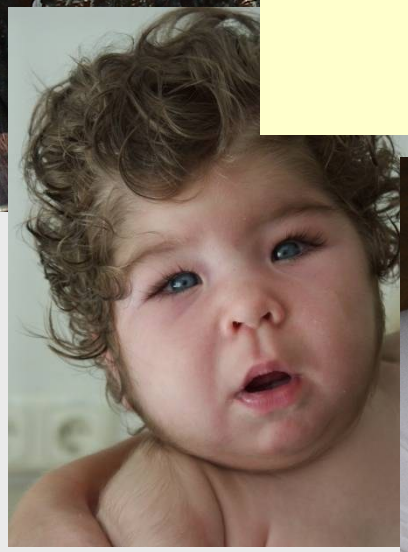



La dopamine dans les cellules nerveuses

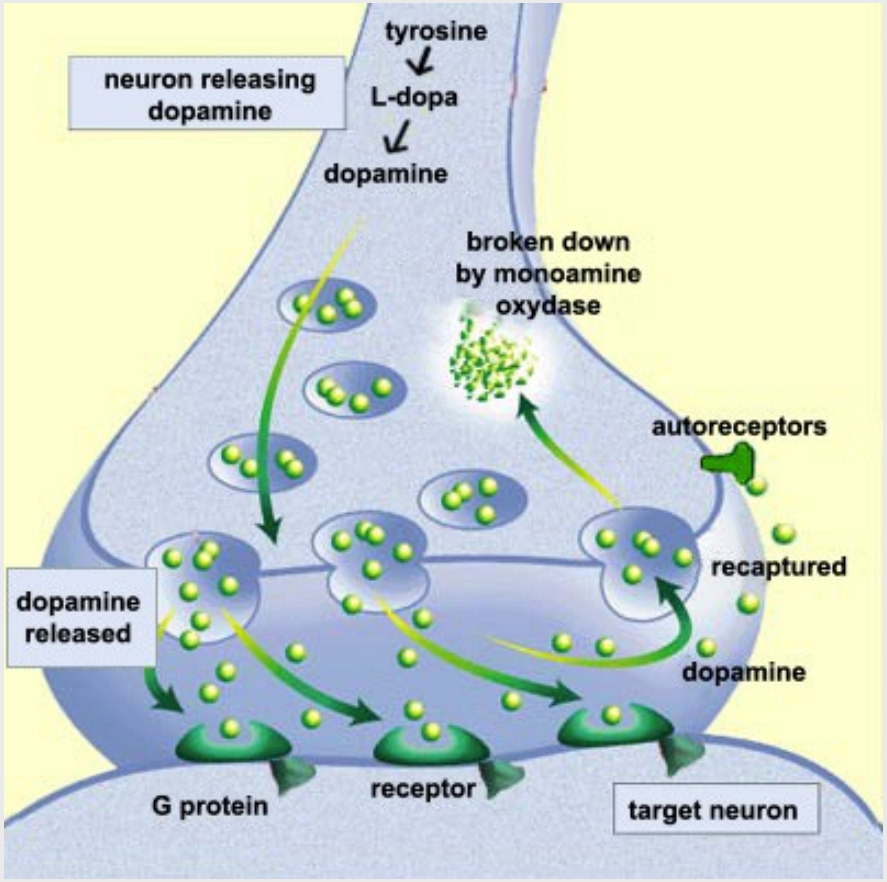

- La dopamine est un neuro-transmitteur connu
- 80% de la dopamine réside dans les vésicules
- Recepteur de Dopamine-receptors sur les cellules pour transmettre les signaux
- La dopamine libre se dégrade rapidement

Auto-/Paracrine regulation durch Dopamin

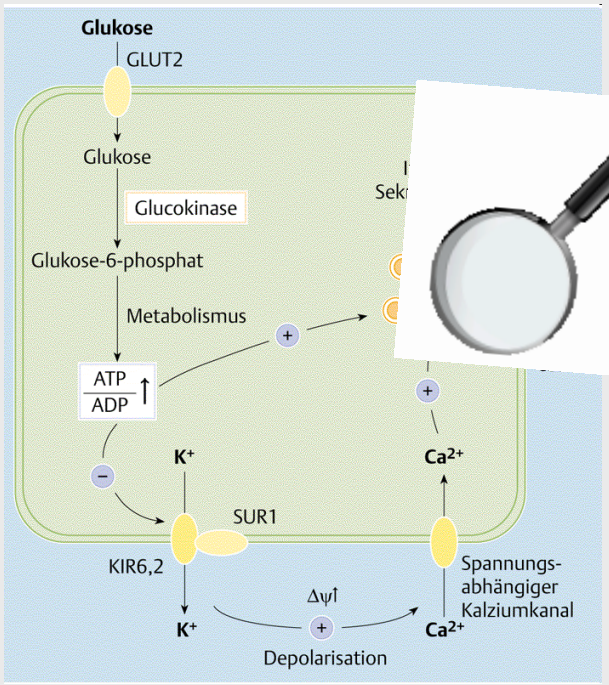

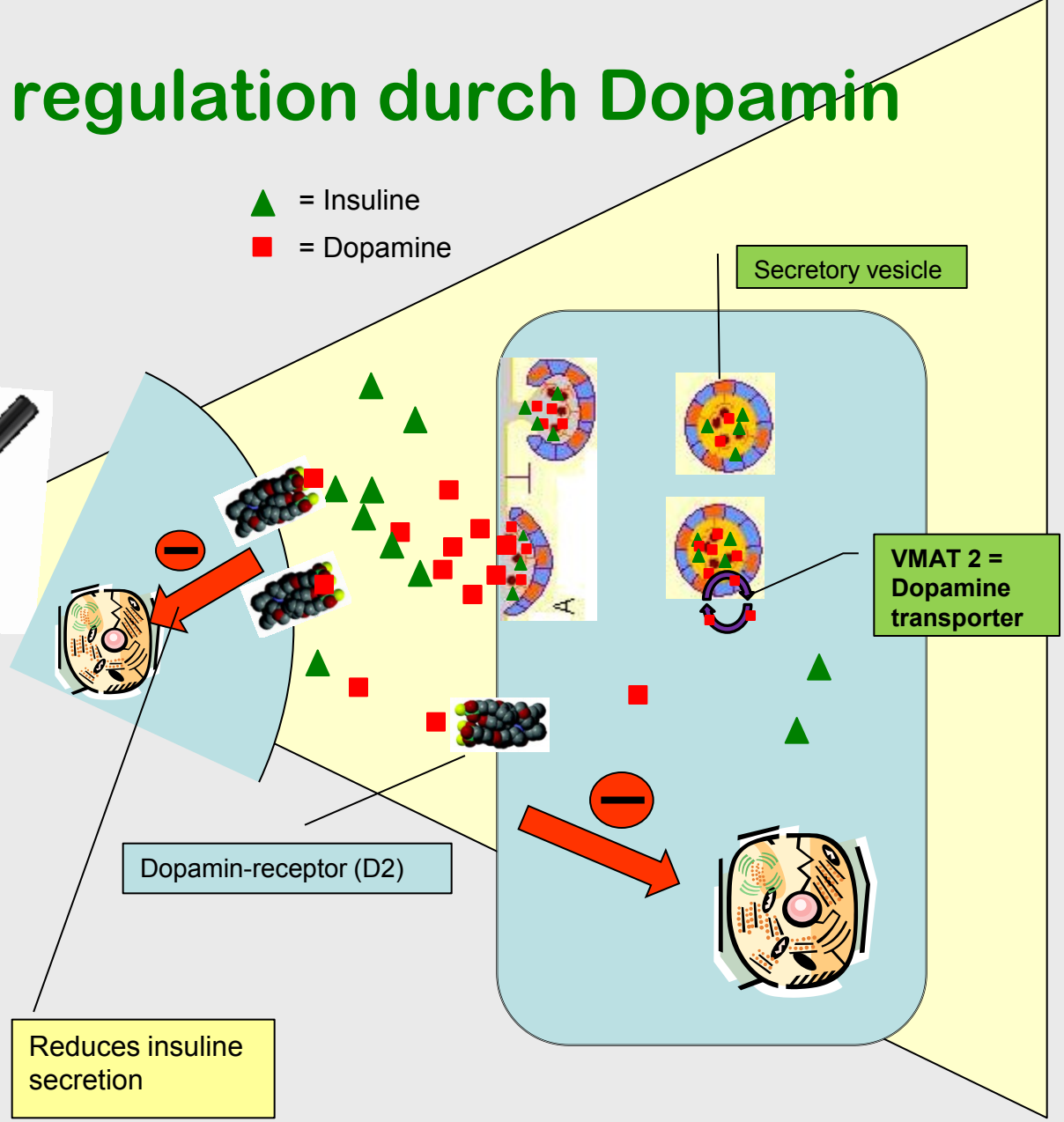

Il reste beaucoup à faire…